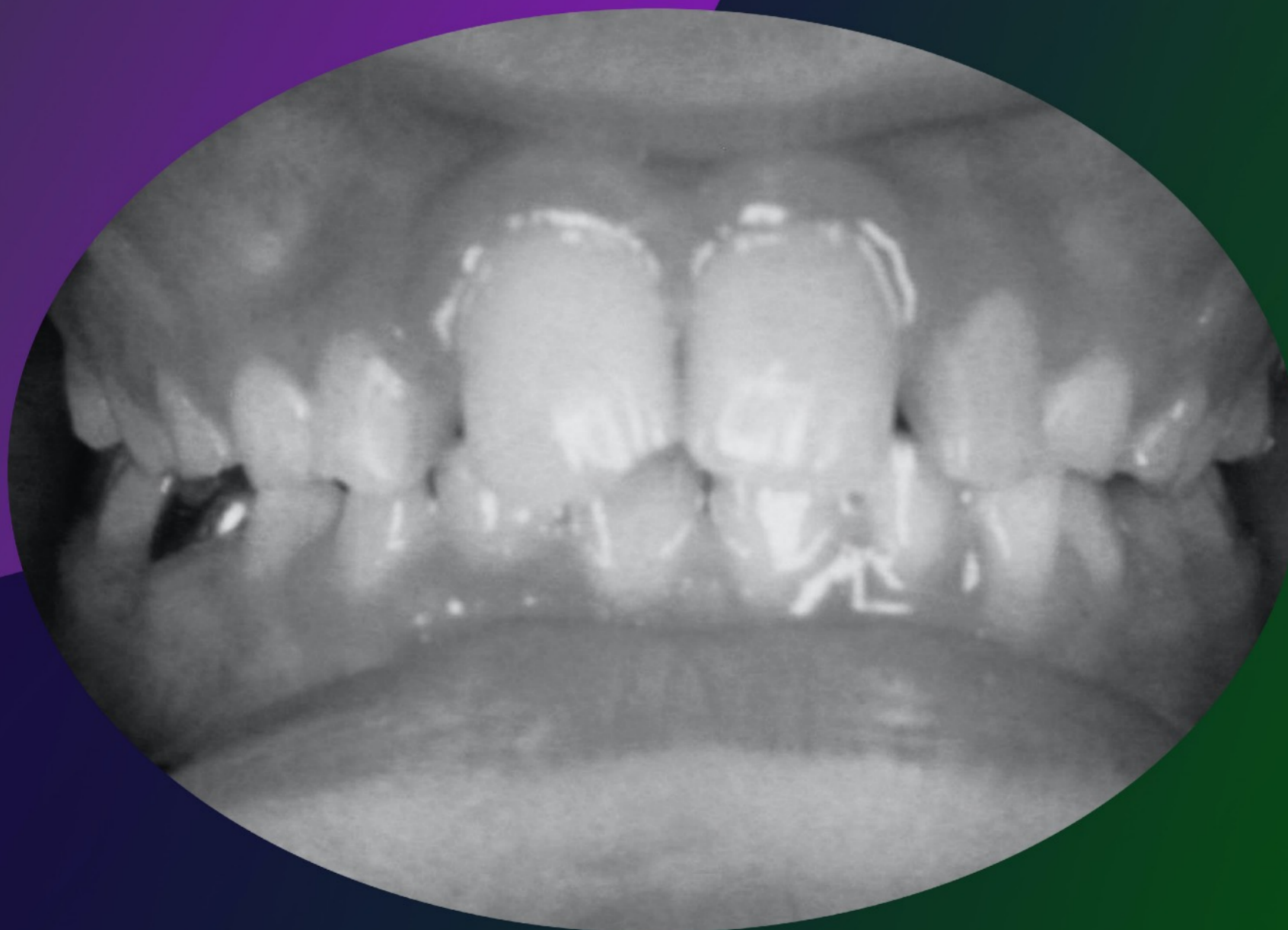

Caso Clínico:

- *Falta de espaço para erupção de alguns dentes*
- *Problemas respiratórios como Rinite e Asma*
- *Má postura corporal*



Paciente DI -10 anos

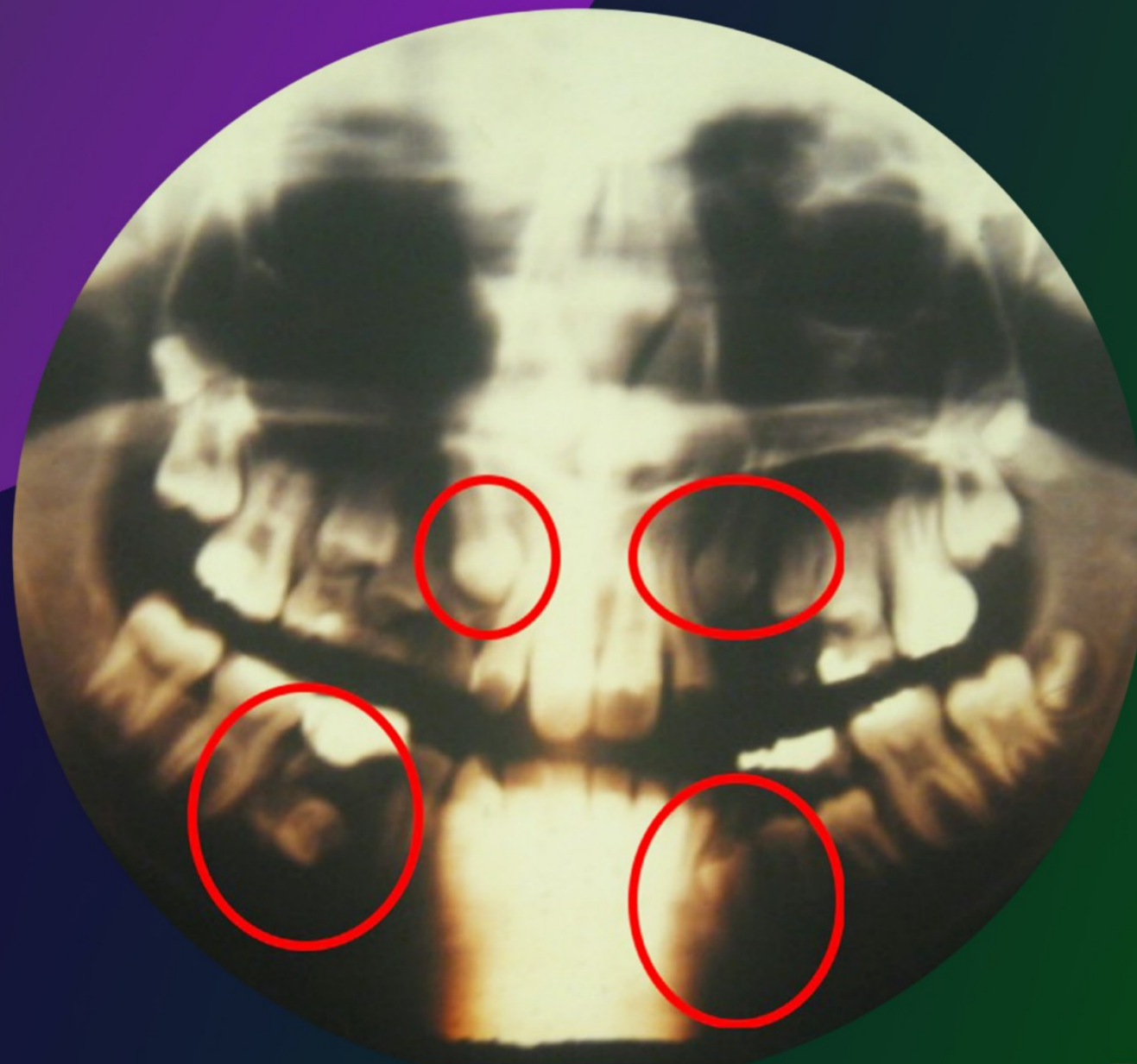

Odontologia
Sistêmica

Caso Clínico:

*Dentes **13**, **23**, **33** e **45** intra ósseos em posições desfavoráveis para erupção.*

Foram utilizados aparelhos de distalização da RDFM para reposicionamento desses dentes.

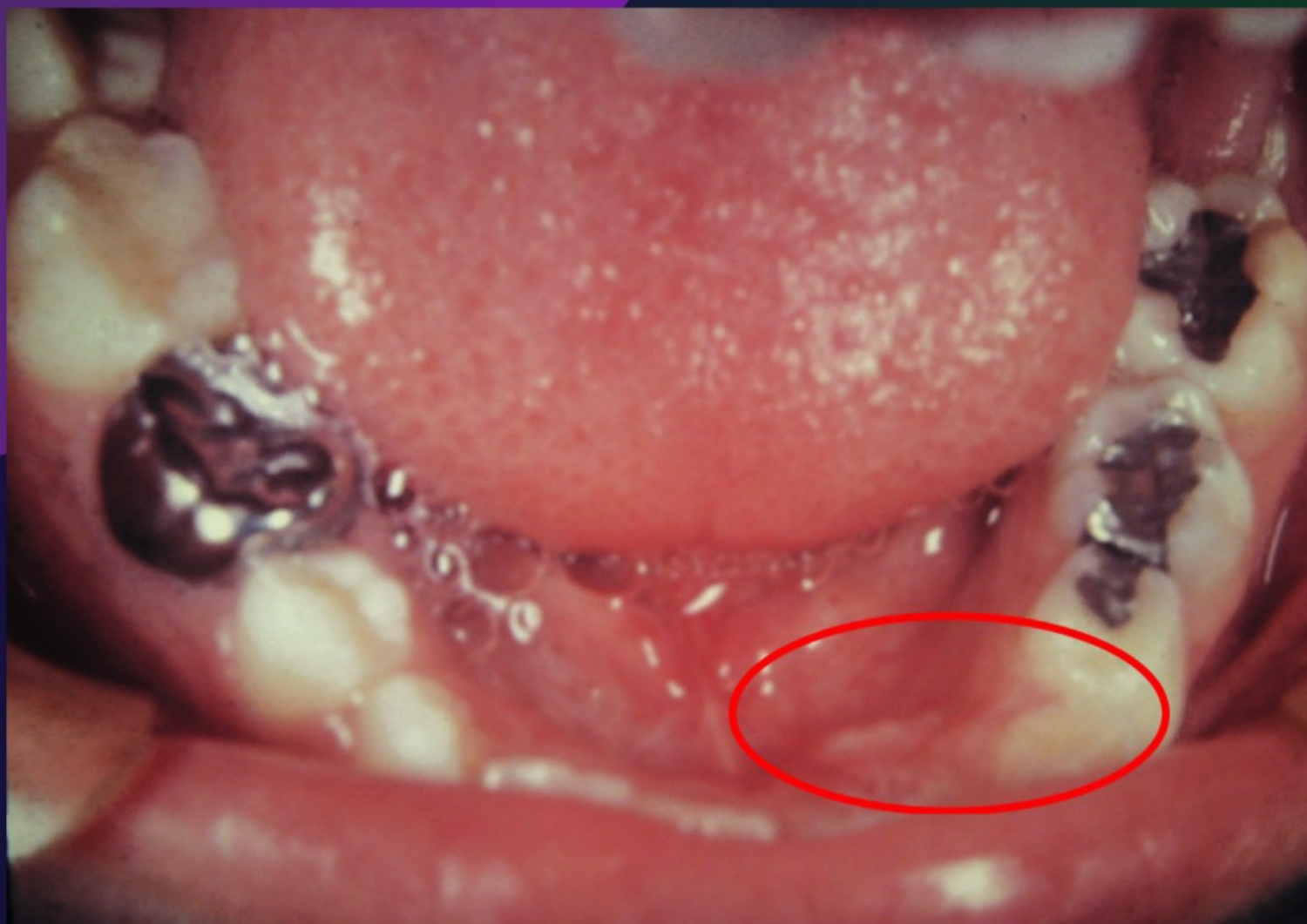


Odontologia
Sistêmica

Caso Clínico:

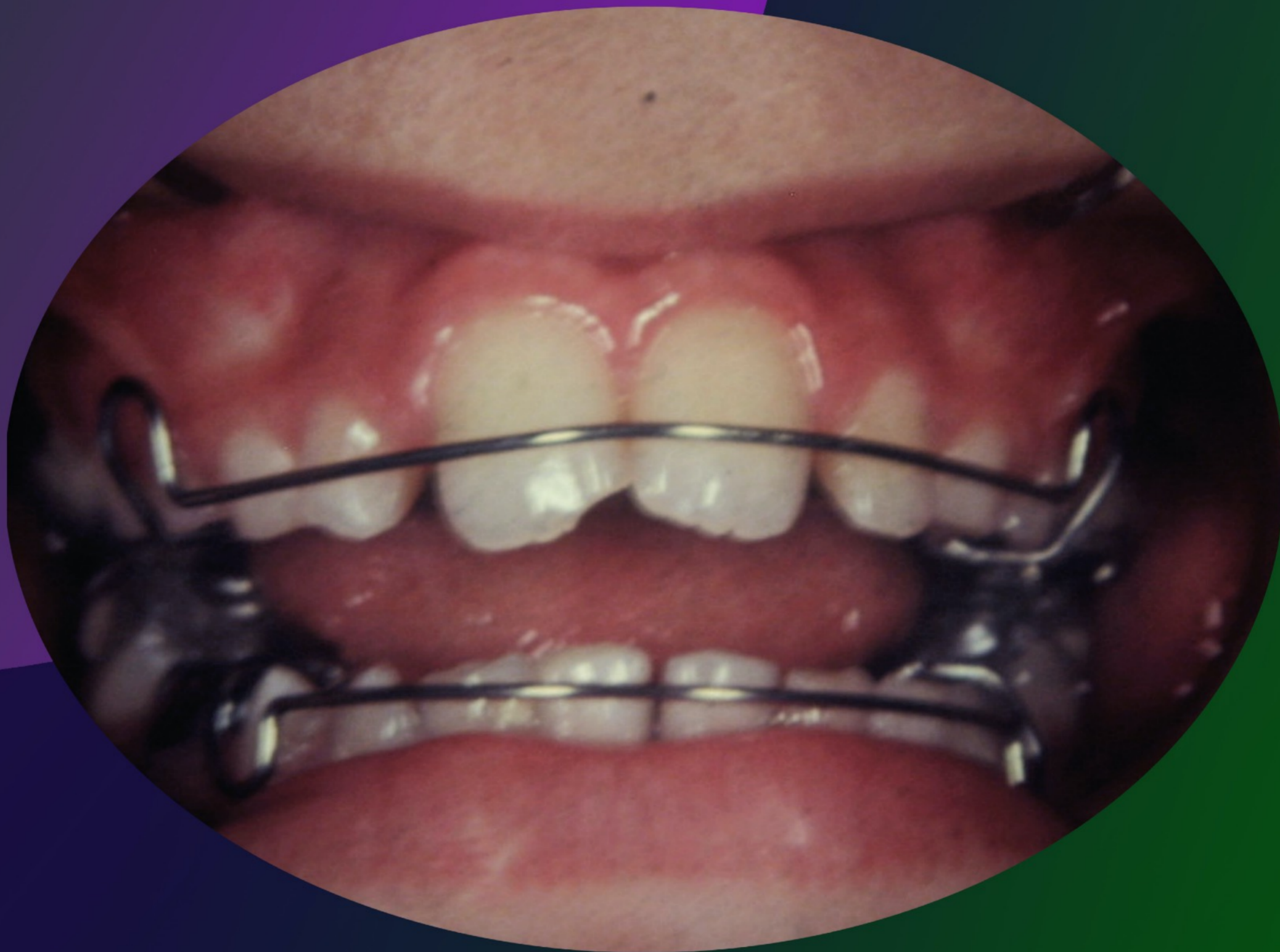*Retenção do decíduo no arco e inclinação do **32**
para lingual com zero de espaço para erupção do **33***

*Foram usados aparelhos de distalização e
abertura bilateral da RDFM*



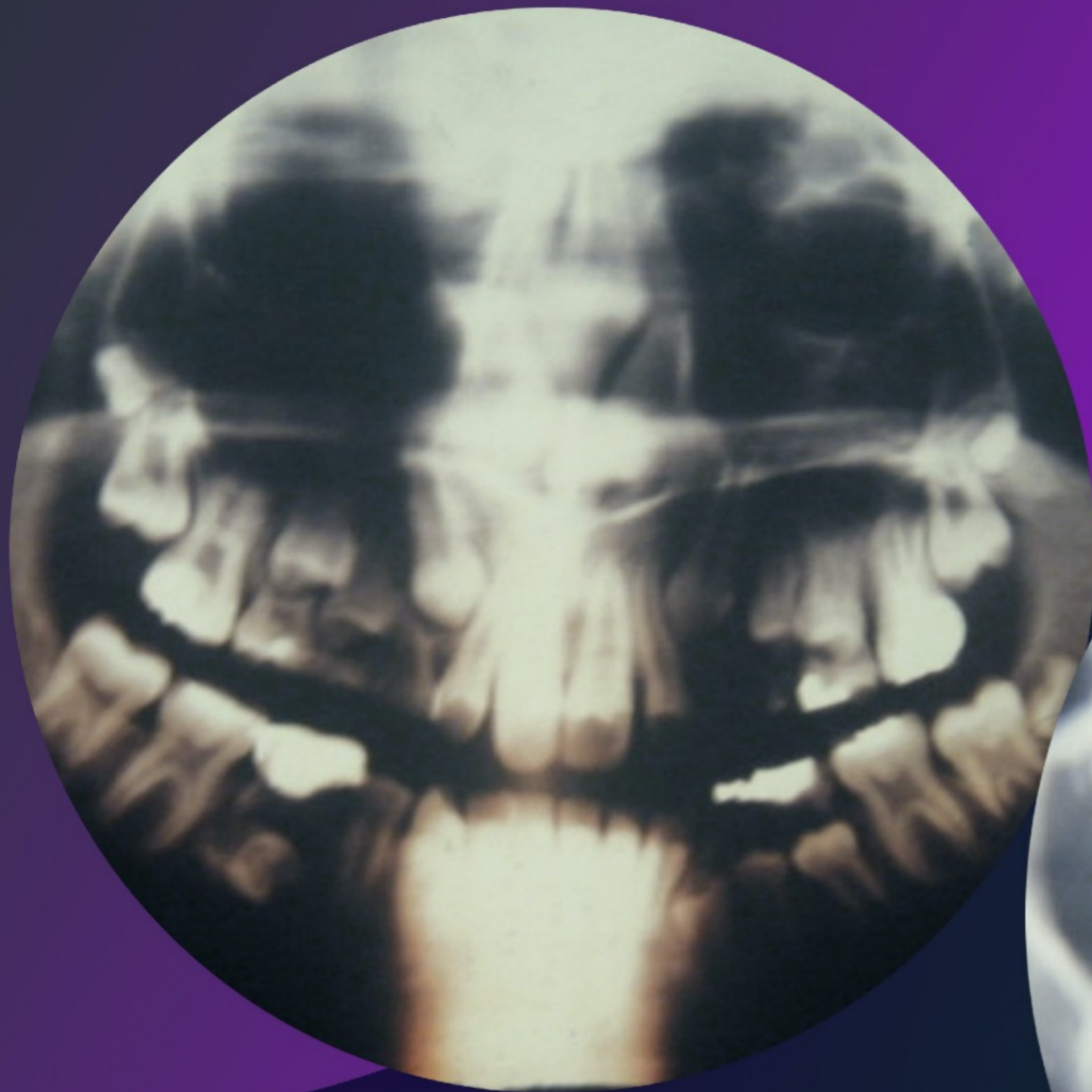Odontologia
Sistêmica

Caso Clínico:



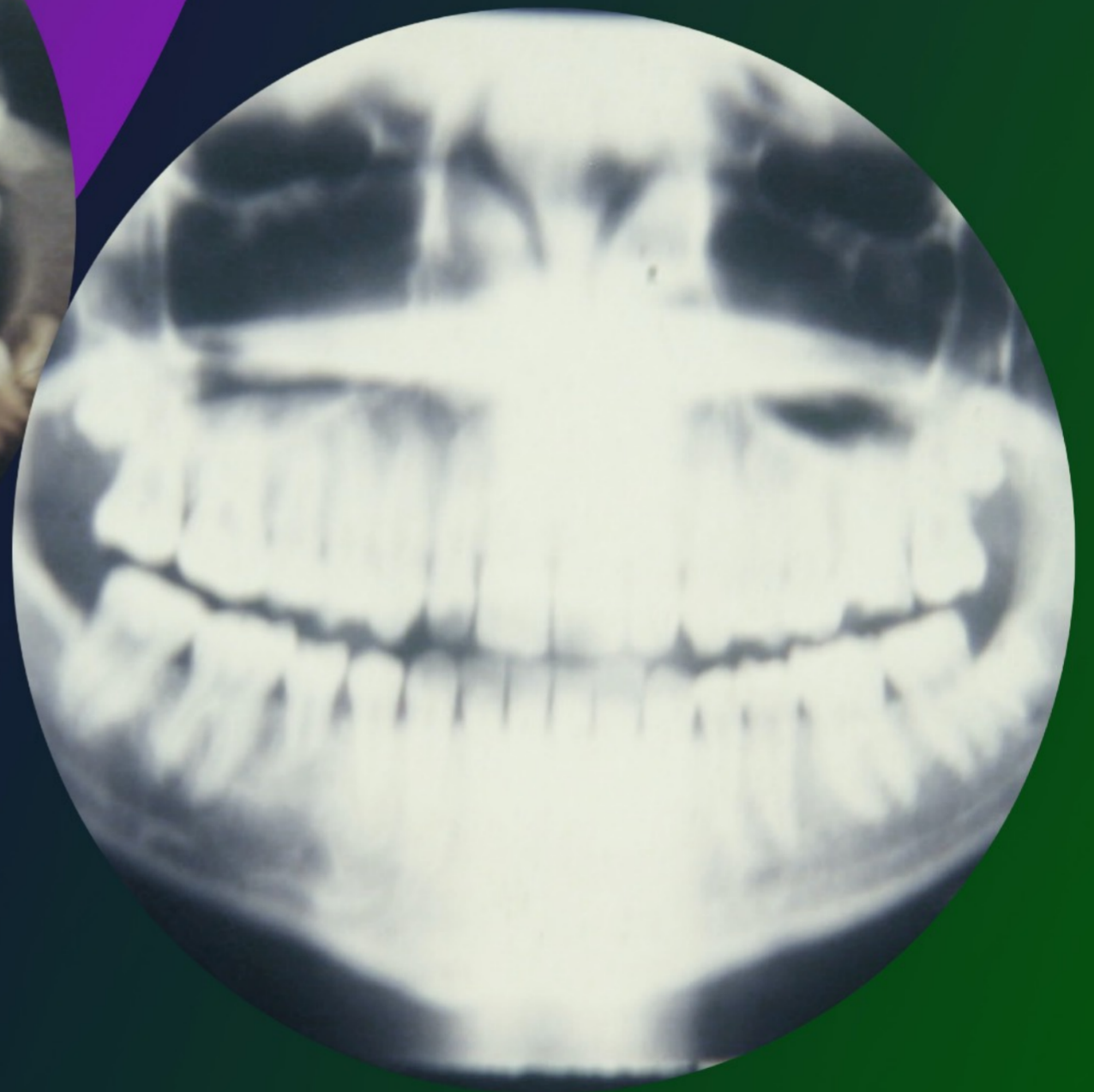
Odontologia
Sistêmica

Caso Clínico:



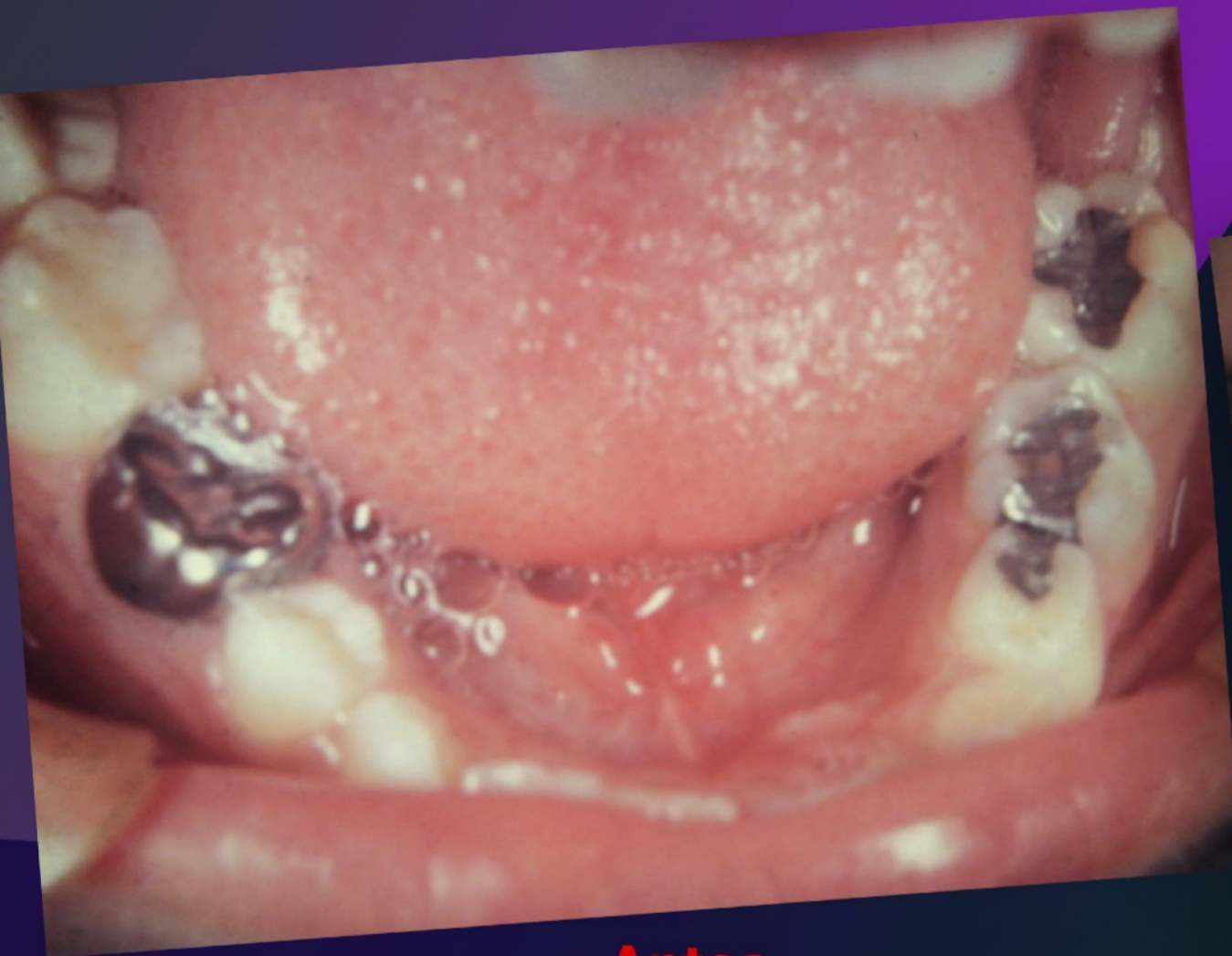Antes

Depois



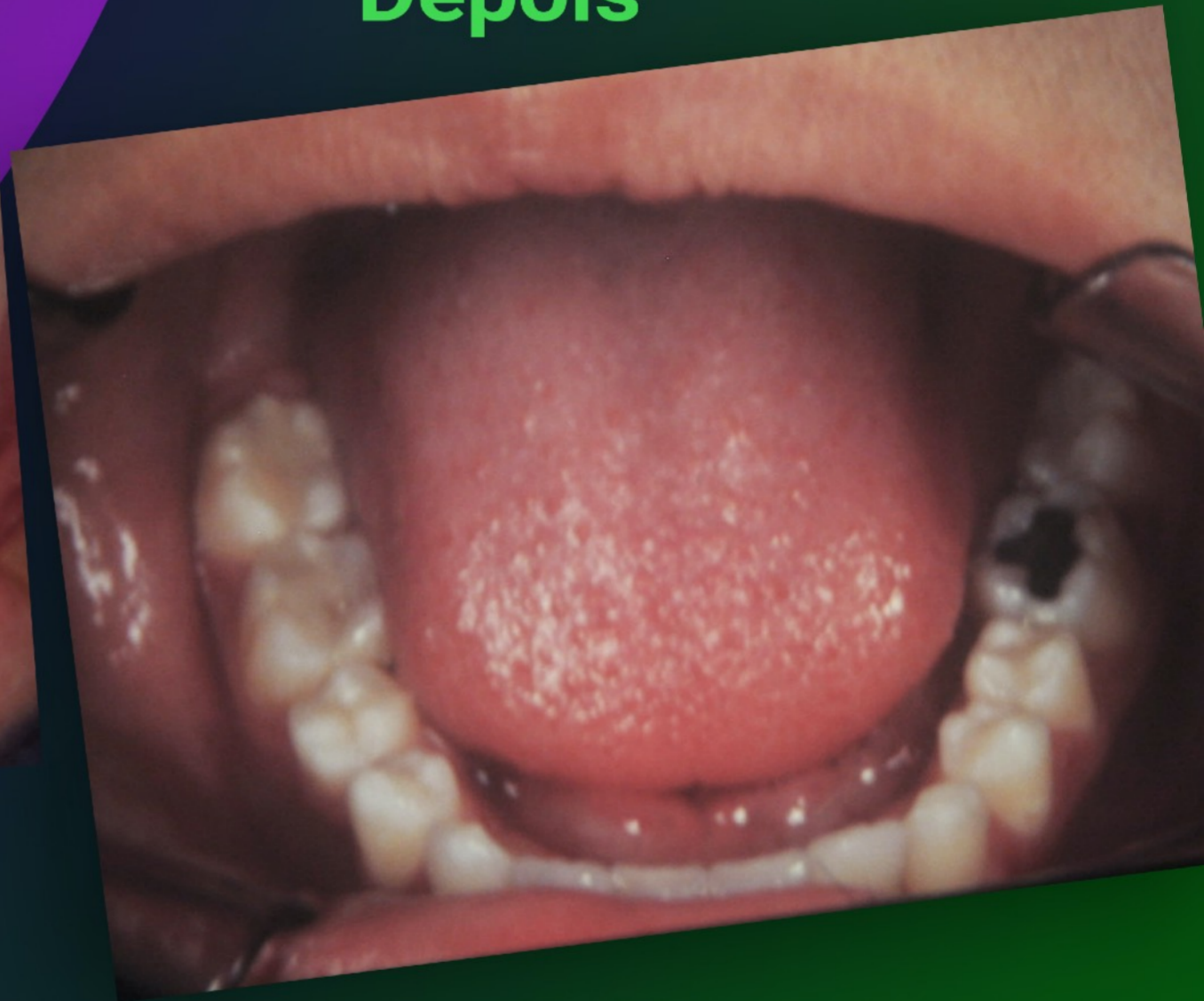Odontologia
Sistêmica

Caso Clínico:



Antes

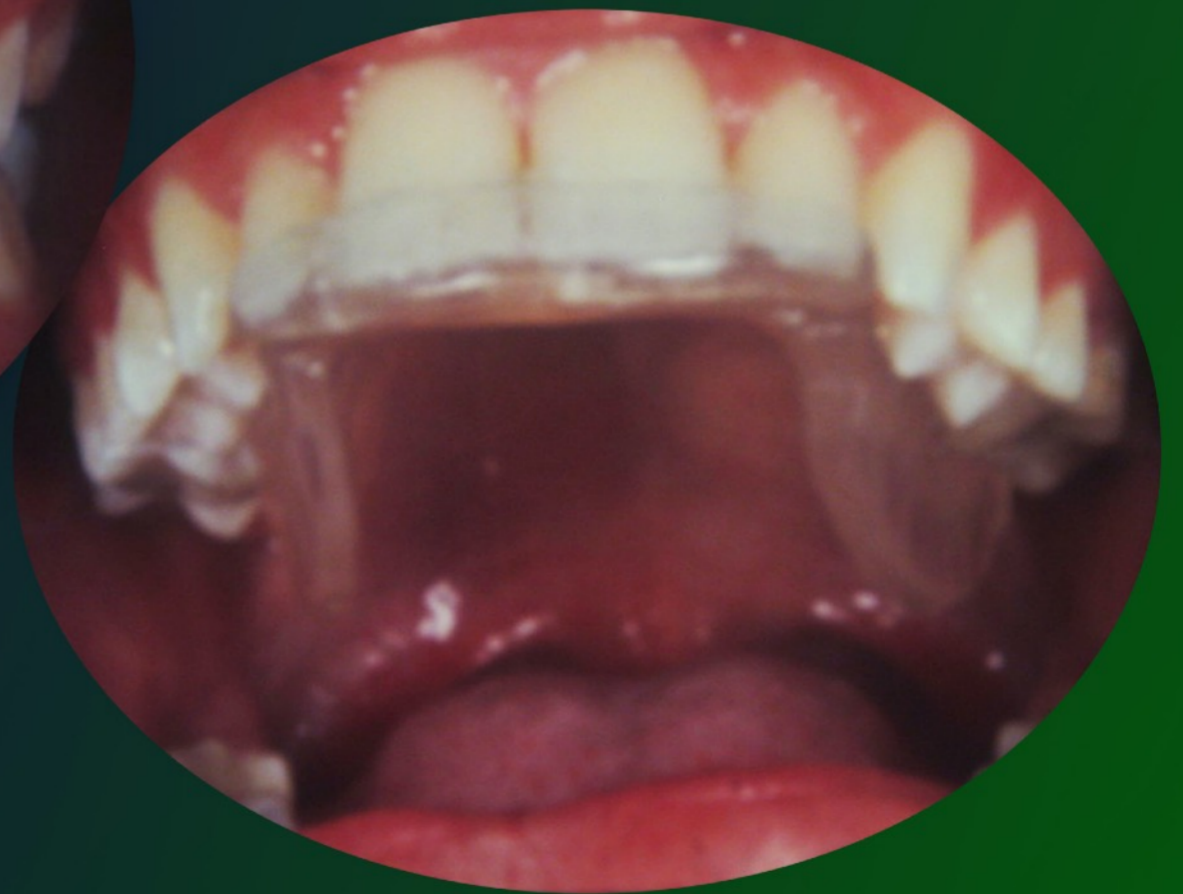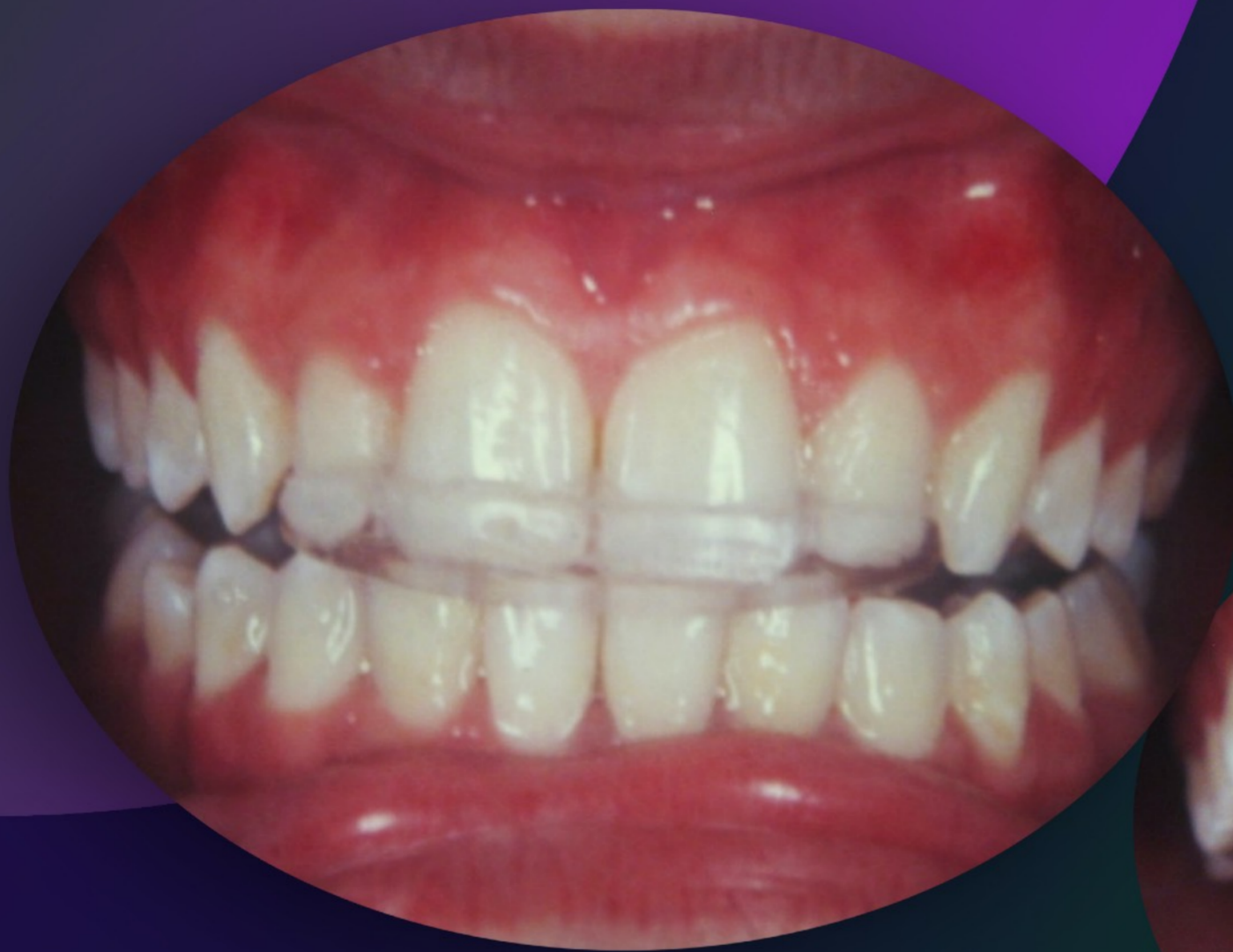Depois



Odontologia
Sistêmica

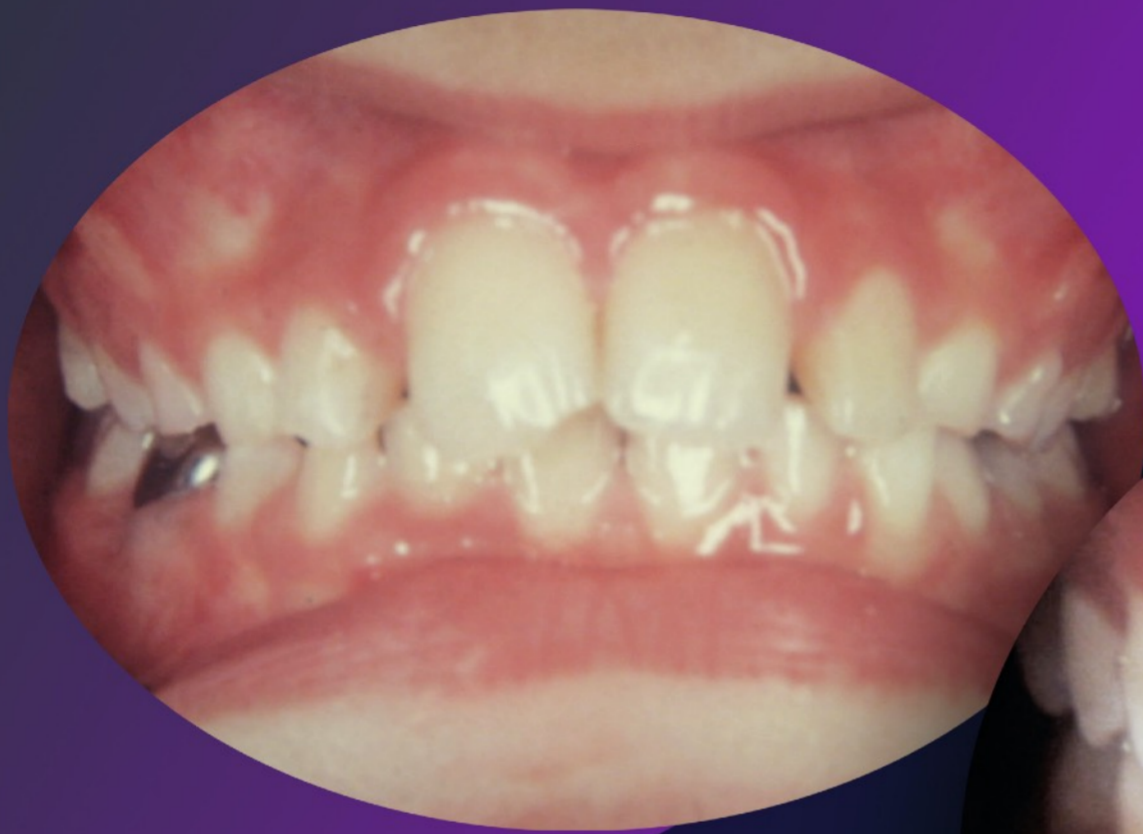Caso Clínico:

*Aparelho Monobloco da RDFM para
estabilização da oclusão*



Odontologia
Sistêmica

Caso Clínico:



Antes

Depois

